

Patología vascular medular. Infarto de la arteria espinal anterior: a propósito de un caso

ÓSCAR A. CHAVIRA TORRES • Hospital General de Ciudad Juárez. Médico egresado del Programa de Ortopedia y Traumatología de la Universidad Autónoma de Ciudad Juárez (UACJ). ORCID: 0000-0001-8777-6001.

GUSTAVO A. MOYE ELIZALDE • Médico adscrito al servicio de Ortopedia y Traumatología del Hospital General de Ciudad Juárez. Docente del Programa de Médico Cirujano de la Universidad Autónoma de Ciudad Juárez (UACJ). ORCID: 0000-0002-1031-5845.

LUIS F. NAVA GRANADOS • Médico adscrito al servicio de Ortopedia y Traumatología del Hospital General de Ciudad Juárez. ORCID: 0000-0002-4266-4169.

Resumen

El infarto de la médula espinal representa una patología de inicio súbito, que tiene consecuencias devastadoras de la función neurológica y, frecuentemente, incapacitante. Esta entidad corresponde al 1 % de los eventos isquémicos y al 8 % de las causas de mielopatía aguda. La importancia del reconocimiento de esta entidad radica en que se ha reportado un tiempo prolongado desde la presentación hasta el diagnóstico final, lo cual representa retrasos en el tratamiento y medidas de soporte, y como consecuencia el pronóstico.

En este reporte, se presenta el caso de un paciente masculino de cincuenta y tres años diagnosticado de manera inicial con mielitis transversa, con antecedentes patológicos de hipertensión arterial, diabetes mellitus y de cirugía por tromboflebitis profunda, que se presenta a valoración con un cuadro de lumbalgia aguda y posterior paraplejía y disfunción de esfínteres de cuarenta y ocho horas de evolución, sin antecedente traumático.

Palabras clave: patología no traumática de columna; infarto medular; isquemia medular; arteria vertebral anterior; arteria vertebral posterior; paraplejía; mielopatía vascular.

Abstract

Spinal cord infarctions (SCI) is a rare disease and constitutes an acute myelopathy cause with high morbidity and usually devastating neurologic deficit. Previous studies have shown that this entity accounts for 1% of all strokes, and 8% of acute myelopathy. Clinical trials have shown that late recognition of this entity and delay in the diagnosis affects the initial management strategies and the short-term prognosis.

The aim of this report is to describe the case of a patient with SCI presenting as an initial diagnosis of acute transverse myelitis. The case of a 53-year-old male with a history of hypertension, diabetes mellitus, and deep venous thrombosis surgery is presented with acute onset of back pain followed by paraplegia and sphincter dysfunction of 48 hours of evolution without traumatic events associated.

Keywords: Non-traumatic spine disorder; spinal cord infarction; spinal cord ischemia; anterior spinal artery; posterior spinal artery; paraplegia; vascular myelopathy.



INTRODUCCIÓN

El infarto de la médula espinal representa una patología de inicio súbito con afección devastadora de la funcionalidad del paciente y, frecuentemente, deshabilitante, en la cual parte de la médula espinal sufre cambios isquémicos secundarios a la interrupción aguda del flujo sanguíneo. Esta entidad afecta predominantemente la arteria vertebral anterior [5] y se manifiesta con cambios neurológicos agudos, dependiendo del nivel y extensión de la lesión, que van desde la paraplejía o cuadriplejía, disfunción vesical e intestinal [1; 5]. Corresponde al 1 % de los eventos isquémicos y al 8 % de las mielopatías [2; 3; 4; 6].

A pesar de considerarse como una entidad de presentación rara, literatura reciente sugiere un infradiagnóstico importante de esta, con dos series grandes de estudio reportando que el 14-16 % de los pacientes estudiados por mielitis transversa tuvieron un diagnóstico final de infarto de la arteria vertebral [1; 8]. También puede diagnosticarse de inicio como polineuropatía desmielinizante inflamatoria aguda, mielopatías agudas por neoplasias, hematoma epidural o subdural, y abscesos [3].

Se trata de una patología de difícil diagnóstico y pocas opciones de tratamiento, a pesar de realizar un diagnóstico oportuno. Limitando esto nuestras opciones al momento de determinar cuál será el pronóstico a corto plazo del paciente.

Por la poca incidencia en su frecuencia, se cuenta con una pobre estadística, encontrándose presentaciones de caso o de series muy pequeños en los que se hace énfasis a los hallazgos clínicos, imagenológicos y terapéuticos, exponiendo al paciente a tratamientos y procedimientos no-necesarios que retrasan la atención [1].

En este trabajo, se presenta el reporte de un caso de paraplejía de inicio agudo, diagnosticada inicialmente como mielitis transversa con un diagnóstico final de trombosis de la arteria vertebral anterior, de

acuerdo con los hallazgos en los estudios de imagen y la integración del inicio abrupto del cuadro clínico, así como una importante presencia de factores de riesgo predisponente.

La revisión de este caso y su abordaje, así como el análisis de estudios clínicos y de imagen, permitirá tener en cuenta esta opción terapéutica en casos de paraplejía aguda, con el fin de facilitar al clínico el abordaje para su diagnóstico oportuno y rápido tratamiento que permita mejorar el pronóstico.

Presentación de caso

Paciente masculino de cincuenta y tres años, que inicia con cuarenta y ocho horas de evolución tras sufrir lumbalgia intensa, sin antecedente traumático, la cual se hace más importante y progresa con pérdida de la fuerza y sensibilidad de ambas extremidades inferiores, así como incontinencia urinaria.

Posteriormente presenta disminución de dolor progresiva; sin embargo, se acentúa la pérdida de movilidad y anestesia de miembros pélvicos.

Con antecedente diagnosticado hace 5 años con diabetes *mellitus* en tratamiento con insulina Dete-mir y Lispro; así como hipertensión arterial en manejo con Telmisartán 150 mg cada 12 horas. Antecedente quirúrgico de safenectomía de miembro pélvico derecho por insuficiencia venosa profunda sin complicaciones.

Etilismo positivo por 30 a 200 g por semana. Niega tabaquismo y toxicomanías.

A la exploración física, extremidades superiores sin alteraciones neurológicas.

Extremidades inferiores con rangos de movilidad pasiva completos, sin datos de espasticidad o dolor. Hipoestesia a partir de T4 a T12; anestesia de L1-L5 de ambos miembros pélvicos; anestesia de L1 a S1 bilateral. Reflejos osteotendinosos ausentes. Tono anal ausente y reflejo bulbocavernoso abolido. Fuerza muscular de miembros pélvicos 0/5 en Escala de Daniels bilateral. Babinsky negativo. El resto de la

exploración física: sin relevancia para el padecimiento actual. Con presencia de sonda vesical funcional.

A su ingreso, biometría hemática con leucocitos de 7.57; hemoglobina de 15.5; hematocrito, 45.8; glucosa, 341; creatinina, 1.6; ácido úrico, 4.9; sodio, potasio y cloro dentro de parámetros normales. Tiempos de coagulación sin alteraciones.

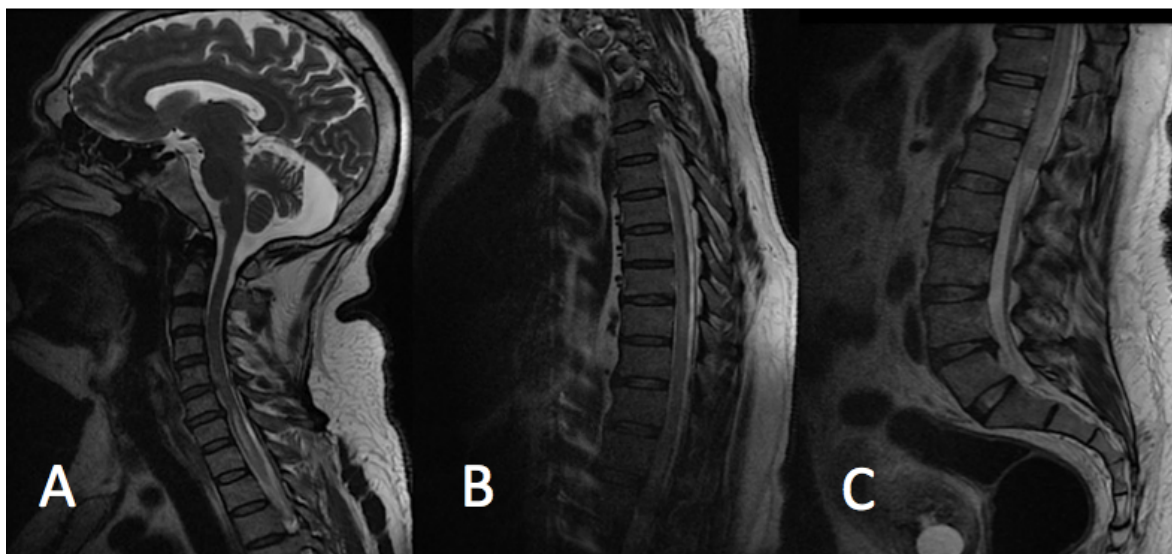
Triglicéridos, 169; colesterol, 142. HDL, 23.3; LDL, 85; VLDL, 34.

Es diagnosticado de manera inicial con mielitis transversa versus infarto de la arteria vertebral anterior. Solicitando valoración por el servicio de cirugía

de columna. Para continuar su estudio, se solicita resonancia magnética, la cual se realiza al quinto día de hospitalización, encontrando los siguientes hallazgos:

- Médula espinal heterogénea, a expensas de lesión desmielinizante con extensión C7-T12, la cual compromete, tanto a la cara anterior al igual que los cordones laterales, a considerar etiología vascular. Estructuras nerviosas de la cauda equina normales.

FIGURA 1. Resonancia magnética simple del segmento cervical en secuencia T2



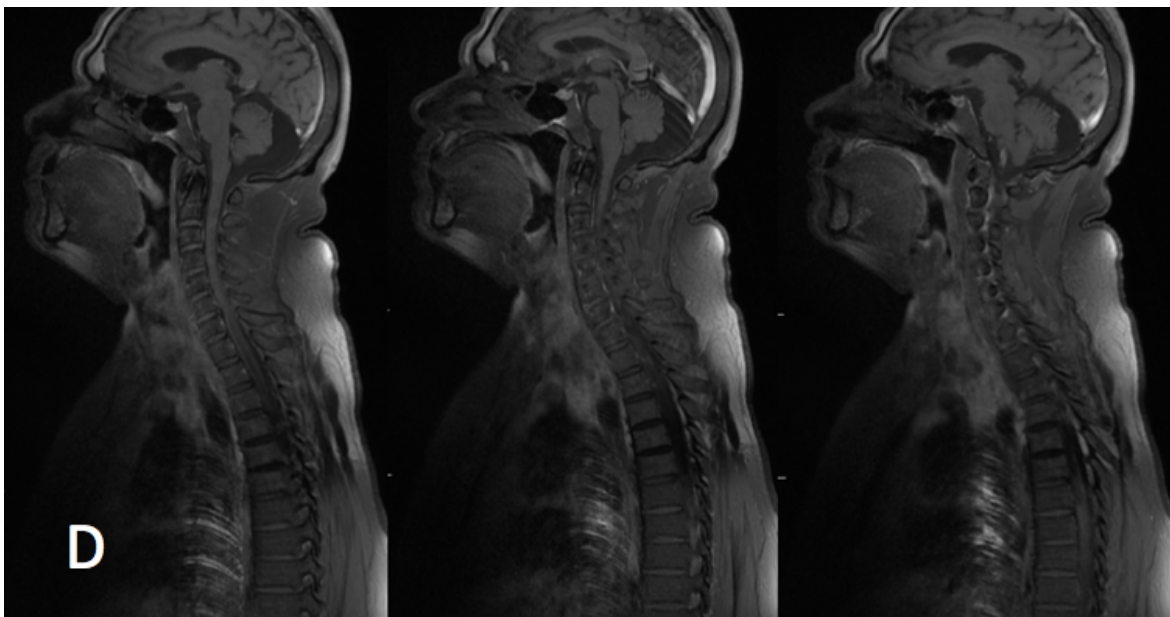
FUENTE: Archivos del Hospital General de Ciudad Juárez, Chihuahua.

Imagen A: se aprecian discos de adecuada altura con cambios degenerativos y abombamiento central del disco C4-C5, así como abombamiento discal central del disco C5-C6. Con mielomalasia por cambios compresivos de características crónicas, que se extienden desde C5 hasta T1.

Imagen B: segmento torácico con integridad de las estructuras óseas y discos intervertebrales con imágenes hipointensas a nivel del disco T4-T5, T5-T6, T7-T8.

Imagen C: el segmento lumbar presenta discos intervertebrales con cambios degenerativos Pfirrmann 3, con altura conservada en todos los discos del segmento. Con presencia de abombamiento en L4-L5, que desplaza el saco dural, sin compromiso foraminal.

FIGURA 2. Resonancia magnética del segmento cervical y torácico en secuencia T1



FUENTE: Archivos del Hospital General de Ciudad Juárez, Chihuahua.

Imagen D: se aprecia lesión desmielinizante de bordes difusos, que se inicia a nivel de C7; ocupa la médula espinal en todo su trayecto hasta el nivel de T7, donde termina con bordes difusos, sugerente de proceso isquémico maduro que coincide con la clínica de inicio agudo, sin antecedente traumático.

- Complejos disco osteofitarios de C5-C6 y C6-C7, que obliteran el espacio subaracnoideo anterior.
- Abombamiento discal de L4-L5 de predominio central con datos francos de compromiso radicular sobre las raíces nerviosas emergentes, así como sobre el origen de las raíces L5.

De acuerdo con las características clínicas y tomando en cuenta los hallazgos de imagen, se integra el diagnóstico de: Trombosis de la arteria vertebral anterior.

Finalmente, el paciente fallece por complicaciones hemodinámicas asociadas a sangrado del tubo digestivo bajo, insuficiencia renal aguda, así como infección de úlceras por decúbito.



DISCUSIÓN

Las patologías de inicio agudo de la médula espinal constituyen una entidad que requiere manejo urgente, además de un abordaje de diagnóstico y terapéutico dirigido para su manejo oportuno. La exploración física y el déficit neurológico que documente el tiempo de inicio de los síntomas neurológicos y el adecuado mapeo son cruciales para llegar al diagnóstico mediante la exclusión de los diagnósticos diferenciales.

La paraplejía o cuadriplejía de inicio agudo es el dato clínico de presentación más importante, y datos como hiporreflexia y presencia de reflejos patológicos no suelen presentarse en el periodo agudo inicial [4].

En cuanto a los datos clínicos, se encontró en un estudio realizado por Yadav *et al.* (2018) [2], en el cual se evaluó a 17 pacientes con diagnóstico de trombosis de la arteria vertebral, que el 50 % de los pacientes desarrollaron el punto de mayor afección neurológica a las 72 horas posteriores al inicio de los síntomas [2]. En otra serie de pacientes estudiada por la Clínica Mayo evaluando a 133 pacientes, en 77 % presentaron el punto máximo de disfunción neurológica a las 12 horas. Estos datos son compatibles con el inicio de síntomas del paciente presentado, quien acude a su atención a las 48 horas. Igualmente, afirman que el 70 % de los pacientes [1; 2] presentan dolor agudo en el segmento afectado; en este caso, presentándose lumbalgia de inicio abrupto previa al episodio de la paraplejía.

En cuanto al estudio de las causas etiológicas, se ha documentado una alta incidencia de factores de riesgo vascular hasta en un 76 % de los individuos, siendo los más importantes la presencia concomitante de hipertensión arterial, tabaquismo, hiperlipidemias [7] y diabetes *mellitus* [1; 4]. Asimismo, factores que se presentan con menor frecuencia, como enfermedad coronaria, enfermedades vasculares periféricas y eventos vasculares cerebrales vas-

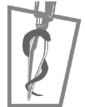culares previos [1]. En cuanto a los antecedentes del paciente en cuestión, se documentó hipertensión arterial, diabetes *mellitus* y antecedentes quirúrgicos por trombosis venosa profunda, por lo cual se ubica en una estadística de riesgo alto.

De igual manera, se puede presentar como complicación de procedimientos quirúrgicos, como el tratamiento de aneurisma de la arteria cerebelar superior, tratamiento de aneurisma de la arteria cerebral media, y cirugía aórtica y secundaria a eventos traumáticos. Hipotensión sistémica, coagulopatías y abuso de drogas también se han documentado [2].

Los datos clínicos y la integración de los riesgos con la historia clínica deben orientar al diagnóstico correspondiente a patología vascular de la médula espinal, apoyado por estudios de gabinete, siendo la más utilizada la resonancia magnética; sin embargo, se ha encontrado que, de acuerdo con el tiempo de evolución, hasta 17 % de los pacientes pueden tener un estudio normal [2; 6]. El abordaje del paciente presentado, se efectuó al quinto día de estancia, retrasándose por cuestiones de infraestructura, lo cual pudo favorecer los hallazgos encontrados, a diferencia de la realización en etapas tempranas. Según estudios pueden encontrarse datos valiosos para el diagnóstico en la resonancia magnética hasta en 94.7 % de los pacientes en un tiempo de evolución de 48 horas [1; 3].

Un dato de imagen adicional a los signos mayormente buscados, como la imagen en punta de lápiz, u ojos de búho, corresponde al infarto e imágenes de edema en el cuerpo vertebral adyacente al nivel de la lesión, los cuales acompañados de los datos clínicos pueden resultar de gran importancia diagnóstica y de ayuda para excluir el diagnóstico de mielitis transversa [1; 2; 3].

El tratamiento de la isquemia de la médula espinal no ha sido estudiado lo suficiente; por lo tanto, no existen guías suficientes o algoritmos de tratamiento en estos pacientes [4; 6]. El pronóstico es variable y depende del grado de lesión, así como la subsecuen-



te atención con un programa de rehabilitación. En términos generales, se considera de mejor pronóstico que los eventos vasculares cerebrales [4].

El manejo, en gran medida, dependerá de si se identifica la causa del infarto. De ser el caso de que se encuentre un evento aórtico agudo, la cirugía sería el tratamiento de primera elección; en los eventos de hipoperfusión global, el mantenimiento de la presión arterial adecuada para mantener la perfusión del suministro arterial de la médula es crucial. El uso de antiagregantes plaquetarios es necesario para la prevención de oclusiones vasculares o embolismos [2].

En términos generales, se recomienda la aplicación de anticoagulantes para evitar las trombosis asociadas al tiempo prolongado de postración.

De tal forma que se ha encontrado un peor pronóstico en pacientes de edad avanzada, así como la severidad del déficit neurológico dentro de las primeras veinticuatro horas de evolución. Los pacientes que presentan mejoría neurológica durante su estancia hospitalaria continuarán con mejoría neurológica con rehabilitación.

Un programa de terapia física y rehabilitación para preservar la movilidad y el fortalecimiento muscular durante el periodo de mejoría neurológica, puede progresar a deambulación limitada con apoyo en un periodo tan corto como tres meses [3; 5].

Estos datos contribuyen de manera importante en la pauta terapéutica del paciente presentado exponiendo áreas de oportunidad en el desarrollo de estrategias de medidas de soporte orientadas al paciente con movilidad limitada, que permitan la disminución de factores de riesgo para el desarrollo de comorbilidades, que pueden afectar el pronóstico a corto y mediano plazo, como el desarrollo de úlceras por decúbito, neumonía, infecciones hospitalarias de sondas y catéteres, y el adecuado aporte nutricional.



REFERENCIAS

- [1] Zalewski, N. L., Rabinstein, A. A., Krecke, K. N., Brown, R. D., Jr., Wijdicks, E. F. M., Weinshenker, B. G. *et al.* Characteristics of Spontaneous Spinal Cord Infarction and Proposed Diagnostic Criteria. *JAMA Neurol.*, 2019; Jan. 1; 76(1): 56-63.
- [2] Yadav, N., Pendharkar, H., & Kulkarni, G. B. Spinal Cord Infarction: Clinical and Radiological Features. *J. Stroke Cerebrovasc. Dis.*, 2018; Oct.; 27(10): 2810-2821.
- [3] Pawar, N. H., Loke, E., & Aw, D. C. Spinal Cord Infarction Mimicking Acute Transverse Myelitis. *Cureus*, 2017; Dec. 6; 9(12): e19111.
- [4] Ota, K., Lida, R., Ota, K., Sakaue, M., Takashima, S., Taniguchi, K. *et al.* Atypical Spinal Cord Infarction: A Case Report. *Medicine*, 2018; Jun.; 97(23): e11058.
- [5] Zalewski, N. L., Rabinstein, A. A., Wijdicks, E. F. M., Petty, G. W., Pittock, S. J., Mantyh, W. G. *et al.* Spontaneous Posterior Spinal Artery Infarction: An Under-recognized Cause of Acute Myelopathy. *Neurology*, 2018; Aug. 28; 91(9): 414-417.
- [6] Nasr, D. M., & Rabinstein, A. Spinal Cord Infarcts: Risk Factors, Management, and Prognosis. *Curr. Treat. Options Neurol.*, 2017; Aug.; 19(8): 28.
- [7] Ogawa, K., Akimoto, T., Hara, M., Morita, A., Fujishiro, M., Suzuki, Y. *et al.* Clinical Study of Thirteen Patients with Spinal Cord Infarction. *J. Stroke Cerebrovasc. Dis.*, 2019; Dec.; 28(12): 104418.
- [8] Hsu, J. L., Cheng, M.-Y., Liao, M.-F., Hsu, H.-C., Weng, Y.-C., Chang, K.-H. *et al.* The Etiologies and Prognosis Associated with Spinal Cord Infarction. *Ann. Clin. Transl. Neurol.*, 2019; Aug.; 6(8): 1456-1464.
- [9] Pikija, S., Mutzenbach, J. S., Kunz, A. B., Nardone, R., Leis, S., Deak, I., McCoy, M. R., Trink, E., & Sellner, J. Delayed Hospital Presentation and Neuroimaging in Nonsurgical Spinal Cord Infarction. *Front. Neurol.*, 2017; 8: 143. <https://doi.org/10.3389/fneur.2017.00143>