

# Abordaje clínico, manejo y evolución de la rickettsiosis: a propósito de un caso

AUTOR: ÉVER GARCÍA QUIÑÓNEZ • Médico Interno de Pregrado en el HGZ 35 del IMSS • Jefe de Médicos Internos en el HGZ 35 del IMSS  
• Universidad Autónoma de Ciudad Juárez • Cel. (656) 123 48 34 • Correo: everq12@gmail.com  
ASESORA: ANA LAURA DURÁN MOLINA • Médico Especialista en Urgencias Médico-Quirúrgicas egresada de la Universidad Autónoma de Chihuahua • Certificada por el Consejo Mexicano de Medicina de Urgencias • Médico adscrito al Servicio de Urgencias en el HGZ 35 del IMSS  
• Maestra adjunta de la materia de Urgencias en el Programa de Internado de Pregrado en el HGZ 35 del IMSS

## Resumen

La rickettsiosis es una enfermedad causada por bacterias intracelulares transmitida al ser humano a través de vectores, como garrapatas y piojos. Es potencialmente mortal y el diagnóstico clínico y tratamiento empírico oportuno pueden ser la diferencia entre la vida y la muerte.

En la actualidad representa un problema importante de salud en Ciudad Juárez, a consecuencia de que su diagnóstico pasa frecuentemente inadvertido. Aquí se presenta el caso de un paciente femenino de 33 años de edad que acude a atención médica por sintomatología incierta en dos ocasiones, desarrollando falla orgánica múltiple y estado de choque mixto. Tras ser admitida en la Unidad de Terapia Intensiva (UTI) y con el inicio de la terapia antibiótica específica, presenta evolución clínica favorable con remisión completa de fallas orgánicas. La capacitación del personal de salud es primordial para la detección oportuna de enfermedades transmitidas por vector.

*Palabras clave:* rickettsia; rickettsiosis; falla orgánica múltiple; estado de choque.

## Abstract

Rickettsiosis is a disease caused by intracellular bacteria which is transmitted to humans through vectors such as ticks and lice. It is a life-threatening disease which a timely clinical diagnosis and pertinent empirical treatment can be the difference between life and death.

Nowadays, this disease represents a significant health problem in Ciudad Juárez owing to its diagnosis often goes unnoticed. Here, it is presented a case of a 33-year-old female who comes two times to receive medical attention for uncertain symptoms, developing multiple organ failure and mixed shock status. After being admitted in the Intensive Treatment Unit (ITU) and with the specific antibiotic therapy, the patient presents favorable clinical evolution and complete remission of organic failure. The training of health professionals is essential for a timely detection of vector-borne diseases.

*Keywords:* rickettsia; rickettsiosis; multiple organ failure; shock status.

## INTRODUCCIÓN

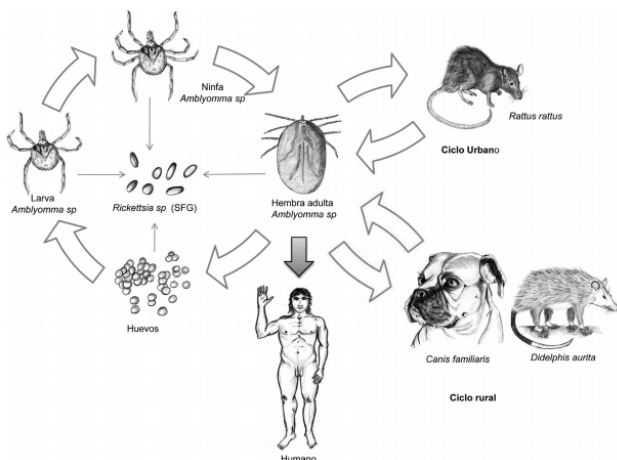
La rickettsiosis es una enfermedad diagnosticada a nivel mundial, describiéndose mayor prevalencia en África Subsahariana; en América Latina son reconocidos esporádicamente brotes con mortalidad extremadamente alta [1, 2]. El género *Rickettsia* está constituido por bacterias intracelulares obligadas Gram negativas, que han causado varias epidemias a nivel mundial y son transmitidas principalmente por garrapatas, pulgas,



piojos o ácaros [3, 4]. La “fiebre manchada de las montañas rocosas”, causada por *Rickettsia rickettsii*, es la patología febril con mayor letalidad del género, entre las cuales se encuentran el tifus endémico, ocasionado por la *Rickettsia typhi*, y el tifus epidémico, causado por *Rickettsia prowazekii* [5]. Hoy en día, la rickettsiosis representa un importante problema de salud en México, observándose un incremento importante en su incidencia en los últimos meses.

El contagio de rickettsia al ser humano ocurre a través de la mordedura de una garrapata infectada previamente, o bien, en el caso de *R. prowazekii* por medio del piojo como vector al momento que este defeca sobre la piel [6].

FIGURA 1. Ciclo de vida para el grupo de las fiebres manchadas (SFG). 1. Garrapata ingurgitada y adulta: puede adquirir la infección y transmitirla por vía transovárica y transestadial. Los tres estadios de la garrapata pueden ser potenciales vectores de la enfermedad y transmitirla a los reservorios. 2. Existe el ciclo urbano donde los principales reservorios de la enfermedad serían roedores sinantrópicos. 3. En el ciclo rural podrían participar los caninos y algunos marsupiales como reservorios de la enfermedad. 4. Cuando el ser humano entra en contacto con los vectores (a través de la picadura) por la convivencia o la exposición accidental con los reservorios, adquiere la enfermedad

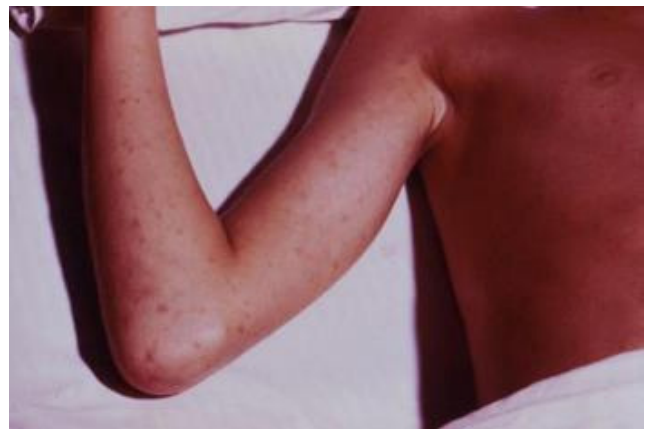

Fuente: adaptado de Azad y Beard (1998) [7].

El periodo de incubación de *R. rickettsii*, causante de la fiebre manchada de las montañas rocosas, va-

ría de 1 a 28 días [8]. Los primeros síntomas de esta son notablemente inespecíficos o pueden aparentar una infección viral haciendo difícil su diagnóstico [9]. Por ejemplo, incluso en áreas donde la incidencia es alta, 60 %-75 % de los pacientes con rickettsia reciben un diagnóstico diferente en su primera visita al médico, que es determinante en el retraso del diagnóstico [10]. Los principales síntomas son: fiebre, náusea, vómito, mialgias, anorexia y cefalea. Puede aparecer un exantema maculopapular de 2 a 4 días después del inicio de la fiebre en el 50 %-80 % de los adultos y en más del 90 % de los niños, y pueden estar comprometidas palmas y plantas [11].

FIGURA 2. La fiebre manchada de las montañas rocosas o rickettsiosis americana, se manifiesta inicialmente como una erupción cutánea maculosa que palidece a la compresión en las palmas, muñecas, plantas y tobillos, y luego progresa en dirección proximal al cuello, cara, glúteos y tronco. Las lesiones se oscurecen y se convierten en maculopapulares, y luego se forman petequias



Fuente: imagen cortesía de la Public Health Image Library de los Centers for Disease Control and Prevention [12].

En el 25 % de los casos aparecen conjuntivitis, insuficiencia respiratoria grave, ictericia y afección del sistema nervioso central, siendo esta el principal factor de morbilidad. La muerte en pacientes no tratados adecuadamente suele ocurrir en la segunda semana, aunque existen casos fulminantes, por lo general en individuos de raza negra con déficit de glu-



cosa-6-fosfato-deshidrogenasa. Se puede presentar anemia y la plaquetopenia es frecuente, sobre todo en los casos graves. La coagulación intravascular diseminada es rara. Otras alteraciones biológicas son la hiponatremia y la elevación del lactato deshidrogenasa, la creatina fosfoquinasa y las transaminasas [13].

Para la detección temprana de *Rickettsia* spp., en años pasados se utilizaron ampliamente el Test de Weil-Felix, así como la tinción de Giménez; posteriormente, la adaptación de nuevas técnicas serológicas posicionaron a la inmunofluorescencia como un test con amplia aceptación y como una de las principales pruebas diagnósticas [14]. Se ha utilizado la técnica de reacción en cadena de la polimerasa (PCR) para detectar adn de *R. rickettsii* en muestras de sangre de pacientes con formas graves; sin embargo, la sensibilidad diagnóstica desciende posterior a los 5-7 días tras el inicio de la sintomatología [15, 16]. La mortalidad es del 3 %-7 % y ocurre en los pacientes no tratados de forma temprana y adecuada; los que sobreviven adquieren inmunidad de manera natural. La fiebre manchada de las montañas rocosas responde al tratamiento con tetraciclinas y cloranfenicol, tanto por vía oral como intravenosa.

En el presente trabajo, se logran plasmar las características clínicas de la enfermedad, el establecimiento del diagnóstico clínico y el inicio de un tratamiento tardío, así como las repercusiones de este.

## CASO CLÍNICO

Se trata de un paciente femenino de 33 años de edad, originaria y residente de Ciudad Juárez, Chihuahua, sin algún otro lugar de residencia o antecedente de viajes a otra ciudad. Con escolaridad completa a nivel secundario, actualmente laborando como coordinadora en una agencia de empleos. Se niegan antecedentes heredofamiliares. Residente de casa propia que cuenta con todos los servicios urbanos, la paciente refiere buena higiene, zoonosis positiva a múltiples canes, vacunados, los cuales refiere

positivos a infestación por ectoparásitos (*Rhipicephalus sanguineus*), además de infestación en hogar por insectos hematófagos de la especie *Cimex lectularius* (chinche de las camas). Niega enfermedades crónico-degenerativas, infecto-contagiosas, quirúrgicas o gineco-obstétricas importantes.

Inicia su padecimiento actual el día 25 de julio de 2019 con presencia de fiebre no cuantificada de predominio vespertino, agregándose diaforesis, astenia, adinamia y mareo, por lo cual acude a médico particular, siendo tratada en dicha ocasión con antipiréticos y antivertiginosos, sin presentar mejoría. Acude dos días posteriores a la fecha de inicio nuevamente con médico particular por evolución no favorable en donde se decide antibioticoterapia con amoxicilina y se continúa manejo con antipiréticos. Se agrega a cuadro disnea en reposo y letargo, por lo que acude al servicio de Urgencias en Hospital General Regional 66 del Instituto Mexicano del Seguro Social (IMSS) el día 29 de julio de 2019, donde se administra salbutamol nebulizado y metamizol sódico, refiriéndose posteriormente al Hospital General de Zona 35 por corresponder a su derechohabencia. Al arribo hospitalario, se refiere con dolor abdominal, encontrando a la exploración física paciente en mal estado general, letárgica, con disnea en reposo y polipnea franca, mucosas pálidas y moderadamente hidratadas, tensión arterial (TA): 60/40 mmHg, frecuencia cardíaca (FC): 121 latidos por minuto, frecuencia respiratoria (FR): 30 respiraciones por minuto y temperatura axilar: 36 °C. Abdomen con dolor a la palpación en hipocondrio derecho, dolor a la palpación media y profunda con signo de Murphy positivo y se observan “petequias” en miembros pélvicos inferiores.

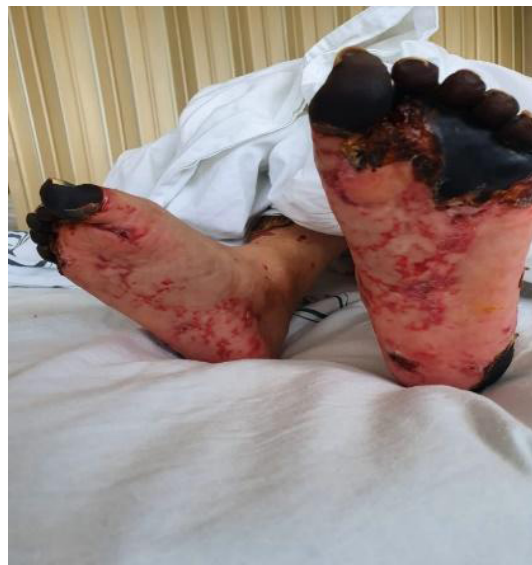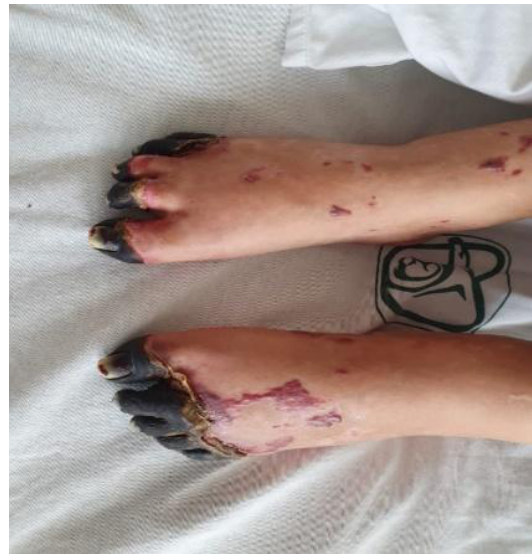Es admitida en la UTI y se inicia tratamiento con diagnóstico de probable rickettsiosis a base de doxiciclina, se obtiene muestra de sangre total con posterior envío al Instituto de Diagnóstico y Referencia Epidemiológicos (Indre) para prueba diagnóstica (PCR). A su ingreso a la UTI presenta inestabilidad



respiratoria y hemodinámica con hipoxia, a pesar de aporte suplementario, dependiente de vasopresor, con extremidades inferiores marmóreas y déficit importante de líquidos, documentando estado de choque a través de hiperlactatemia, alcanzando niveles de lactato sérico de 9.0 mmol/L, además de lesión renal aguda con creatinina sérica de 3.48 mg/dL, elevación de bilirrubinas y transaminasas, y prolongación de tiempos de coagulación. Se decide manejo avanzado de la vía aérea, siendo necesaria sedación profunda, bloqueo neuromuscular y manejo ventilatorio a parámetros altos. Durante su quinto día de estancia intrahospitalaria persiste con falla orgánica múltiple, calculándose una evaluación de falla orgánica secuencial (SOFA score) de 19 puntos con una mortalidad probable > 95 % [17]. Se continuó manejo aminérgico con norepinefrina, terlipresina y uso de dobutamina como inotrópico, en conjunto con fluidoterapia y antibioticoterapia a base de doxiciclina intravenosa a dosis de 200 mg cada 12 horas. Tras 7 días de estancia en la UTI presenta tendencia a la mejoría con evolución de hemodinamia cardiovascular favorable, permitiendo el descenso de terapia vasopresora que evidencia su uso prolongado ocasionando hipoperfusión en pulpejos de miembros pélvicos.

El día 7 de agosto de 2019 reporta Indre PCR positiva para rickettsia. La evolución de la paciente en los siguientes días continúa favorable, lográndose en el décimo día de manejo en la UTI el cese del manejo avanzado de la vía aérea posterior a protocolo *weaning*, y continuando en los siguientes días con la remisión completa de la falla orgánica múltiple. Se otorga el alta dieciocho días posteriores a su ingreso, con necrosis en ortejos de ambos pies como único estigma de la estancia intrahospitalaria.

FIGURAS 3 y 4. Vista dorsal y plantar de ambos pies; se evidencia necrosis en ortejos secundaria a uso de vasopresores y lesión endotelial



Fuente: autoría propia.

TABLA 1. Resultados de exámenes de laboratorio realizados al ingreso a Urgencias, uti y egreso

LABORATORIALES	INGRESO	FOM	EGRESO
	29/07/2019	31/07/2019	16/08/2019
HEMOGLOBINA (g/dL)	14.6	13.3	10.6
HEMATOCRITO (%)	42.3	39	31.5
vcm (fl)	84.3	83.9	84.6
HCM (pg)	29.12	28.64	28.5
LEUCOCITOS ( $10^3/\mu\text{l}$ )	13.6	23.7	7.8
NEÚTRÓFILOS ( $10^3/\mu\text{l}$ )	6.67	15.77	5
LINFOCITOS ( $10^3/\mu\text{l}$ )	0.94	9.8	1.7
PLAQUETAS	57 000	11 000	306 000
TP (S)	31.8	20.7	19.4
INR	2.62	1.6	1.45
TPT (S)	36.3	50.8	26.4
pH	7.16	7.2	*
pCO <sub>2</sub> (mm Hg)	22	37	*
pO <sub>2</sub> (mm Hg)	43	31	*
SO <sub>2</sub> (%)	63	47	*
BEb (mmol/L)	-20	-11.5	*
HCO <sub>3</sub> (mmol/L)	7.8	15.9	*
FiO <sub>2</sub> (%)	40	90	*
LACTATO (mmol/L)	10.6	9	*
PaO <sub>2</sub> /FiO <sub>2</sub> (mm Hg)	108	34	*
GLUCOSA (mg/dL)	55	173	84
BUN (mg/dL)	37	56	7
CREATININA (mg/dL)	3.48	3.25	0.6
BILIRRUBINA TOTAL (mg/dL)	2.8	5	1.3
BILIRRUBINA INDIRECTA (mg/dL)	1.3	1.5	0.8
BILIRRUBINA DIRECTA (mg/dL)	1.5	3.5	0.5
PROTEÍNAS TOTALES (g/dL)	5.1	4.9	*
ALBÚMINA (g/dL)	2.4	2.5	*

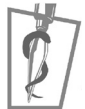ALT (UI/L)	83	77	*
AST (UI/L)	116	136	*
FOSFATASA ALCALINA (UI/L)	87	*	*
DESHIDROGENASA LÁCTICA (UI/L)			
	338	604	*
GGT (UI/L)	171	*	*
Na+ (mEq/L)	138	139	140
K+ (mEq/L)	3.6	3.8	3
Cl- (mEq/L)	107	101	104
CPK (UI/L)	*	3974	*
CPK MB (UI/L)	*	105	*
SOFA	9 PTS.	20 PTS.	2 PTS.

FOM: falla orgánica múltiple.

Fuente: autoría propia.

## DISCUSIÓN

La sospecha diagnóstica de rickettsiosis, se pudiese haber realizado oportunamente en este caso, basándose en los antecedentes sociodemográficos y las condiciones clínicas. A pesar de la sintomatología tan variable que caracteriza la enfermedad, el conocimiento previo de la misma y su epidemiología, así como una historia clínica detallada, hubiese orientado al médico de primer contacto para realizar el diagnóstico e iniciar un tratamiento empírico. En este caso clínico podemos observar que el inicio tardío de la antibioticoterapia específica, desde el primer contacto hasta la atención por el servicio de Urgencias, probablemente condicionó en esta paciente un estado de choque mixto con falla orgánica múltiple (FOM). Al ingreso al servicio de Urgencias de este hospital (Hospital General de Zona 35 del IMSS, Ciudad Juárez, Chihuahua) inmediatamente se realiza el diagnóstico y el inicio de la terapia anti-biótica; sin embargo, los laboratoriales tomados al ingreso muestran ya una puntuación SOFA de 9 puntos, demostrando una fom ya establecida. La comparación de los laboratoriales del ingreso al punto



máximo de la FOM es destacable, el puntaje SOFA alcanzó su máximo de 20 puntos y las probabilidades de supervivencia de la paciente es < 5 %. Sobresale en los laboratoriales, la trombocitopenia característica, falla renal, hepática y Síndrome de Dificultad Respiratoria Agudo, con un índice de  $\text{PaO}_2/\text{FiO}_2$  de 34 mm Hg, clasificándose como grave, según los criterios de Berlín. El increíble esfuerzo del personal médico de la UTI, la ventilación mecánica y la triple terapia de vasopresores en conjunto con el antibiótico específico, lograron una adecuada evolución clínica, con resolución de fom, como se observa en los laboratoriales al egreso (Tabla 1), quedando como única secuela de la enfermedad la necrosis de los ortijos de ambos pies.

## CONCLUSIÓN

La rickettsiosis es una enfermedad potencialmente mortal. Su diagnóstico y manejo oportuno pueden ser la diferencia entre la vida y la muerte. Una adecuada capacitación al profesional de la salud de atención médica continua y primer contacto sobre esta enfermedad y su vector, signos y síntomas, así como el tratamiento específico, ayudarán en gran manera a detectar aquellos probables casos y, de esta manera, a disminuir la mortalidad.

Se ha desarrollado un programa de salud específico para la prevención y control de esta enfermedad por parte de la Secretaría de Salud, debido a que en los últimos años la recurrencia de formas graves de esta enfermedad y sus limitaciones en el diagnóstico de laboratorio han aumentado los casos con un desenlace fatal. Se han realizado actividades regionales de prevención y control del vector; sin embargo, no se ha logrado controlar el aumento de casos en el norte del país. Es de suma importancia destacar que, en el caso anteriormente descrito, el resultado positivo para *Rickettsia* spp. se obtuvo ocho días después del ingreso hospitalario; la presencia del vector en la comunidad, el vínculo epi-

demiológico y la sintomatología fueron suficientes para realizar el diagnóstico. En el Hospital General de Zona 35 del IMSS en Ciudad Juárez, Chihuahua, hasta el día de la redacción de este caso, se habían reportado veinticuatro casos probables, de los cuales nueve habían sido confirmados por el Indre, incluyendo tres defunciones.



## REFERENCIAS

- [1] Quintero-Vélez, J. C., & Hidalgo, M. Rickettsiosis, una enfermedad letal emergente y reemergente en Colombia. *Unin. Sci.*, 2012; 17: 82-99. Recuperado el 9 de octubre de 2019, de <http://www.scielo.org.co/pdf/unsc/v17n1/v17n1a09.pdf>
- [2] Paris, D. H., & Dumler, J. S. State of the Art of Diagnosis of Rickettsial Diseases: The Use of Blood Specimens for Diagnosis of Scrub Typhus, Spotted Fever Group Rickettsiosis, and Murine Typhus. *Curr. Opin. Infect. Dis.*, 2016; 29: 433-439. DOI: 10.1097/QCO.0000000000000298
- [3] Santamaría-Arza, C., Reyes-Hernández, K., López-Cruz, G. *et al.* Rickettsiosis: conceptos básicos. *Sal. Jal.*, 2018; 5: 113-121. Recuperado el 9 de octubre de 2019, de <https://www.medigraphic.com/pdfs/saljalisco/sj-2018/sj182g.pdf>
- [4] Nicholson William, L., & Paddock, C. D. Rickettsial Diseases (Including Spotted Fever & Typhus Fever Rickettsioses, Scrub Typhus, Anaplasmosis, and Ehrlichioses) Chapter 4. *Yellow Book | Travelers' Health | CDC*, 2020; 24(7). Retrieved October 9<sup>th</sup>, 2019, from <https://wwwnc.cdc.gov/travel/yellowbook/2020/travel-related-infectious-diseases/rickettsial-including-spotted-fever-and-typhus-fever-rickettsioses-scrub-typhus-anaplasmosis-and-ehr>
- [5] The Center for Food Security & Public Health, Institute for International Cooperation in Animal Biologics, Iowa State University. Spotted Fevers (including Rocky Mountain Spotted Fever and Mediterranean Spotted Fever). Retrieved October 9<sup>th</sup>, 2019, from <http://www.cfsph.iastate.edu/Factsheets/pdfs/RMSF.pdf>
- [6] Secretaría de Salud, Subsecretaría de Prevención y Promoción de la Salud. Dirección General de Epidemiología. Sistema Especial de Vigilancia Epidemiológica de las Rickettsias en México. Recuperado el 9 de octubre de 2019, de [https://www.gob.mx/cms/uploads/attachment/file/113038/Diagn\\_stico\\_por\\_laboratorio\\_de\\_Rickettsiosis\\_en\\_M\\_xico\\_InDRE.pdf](https://www.gob.mx/cms/uploads/attachment/file/113038/Diagn_stico_por_laboratorio_de_Rickettsiosis_en_M_xico_InDRE.pdf)
- [7] Cowan, G. Rickettsial Diseases: The Typhus Group of Fevers —A Review. *Postgrad. Med. J.*, 2000; 76: 269-272. DOI: 10.1136/pmj.76.895.269
- [8] Walker, D. H., & Baron, S. *Rickettsiae*. In: *Medical Microbiology* (4<sup>th</sup> Ed.; Chapter 38). University of Texas Medical Branch at Galveston, 1996. Retrieved October 9<sup>th</sup>, 2019, from <http://www.ncbi.nlm.nih.gov/pubmed/21413251>
- [9] Huntzinger, A. Guidelines for the Diagnosis and Treatment of Tick-Borne Rickettsial Diseases. *Am. Fam. Phys.*, 2007; 76: 137-139. Retrieved October 9<sup>th</sup>, 2019, from <https://www.aafp.org/afp/2007/0701/p137.html>
- [10] Mahajan, S. K. Rickettsial Diseases. *J. Assoc. Phys.*, 2012; 60: 37-44. Retrieved October 9<sup>th</sup>, 2019, from [http://japi.org/july\\_2012/07\\_ra\\_rickettsial\\_diseases.pdf](http://japi.org/july_2012/07_ra_rickettsial_diseases.pdf)
- [11] Rickettsial Infection Treatment and Management: Medical Care, Consultations, Diet. Retrieved October 9<sup>th</sup>, 2019, from <https://reference.medscape.com/article/968385-treatment>
- [12] Overview of Rickettsial Infections-Infections-msd Manual Consumer Version. Retrieved October 9<sup>th</sup>, 2019, from <https://www.msmanuals.com/home/infections/rickettsial-and-related-infections/overview-of-rickettsial-infections>
- [13] Abdad, M. Y., Abou Abdallah, R. A., Fournier, P. E., Stenos, J., & Vasoo, S. A. Concise Review of the Epidemiology and Diagnostics of Rickettsioses: *Rickettsia* and *Orientia* spp. *J. Clin. Microbiol.*, 2018; 56. DOI: 10.1128/JCM.01728-17
- [14] Petri William, A. Revisión sobre rickettsiosis e infecciones relacionadas-Enfermedades infecciosas-Manual Merck versión para profesionales. Recuperado el 9 de octubre de 2019, de <https://www.merckmanuals.com/es-us/professional/enfermedades-infecciosas/rickettsias-y-microorganismos-relacionados/revisión-sobre-rickettsiosis-e-infecciones-relacionadas>
- [15] Galanakis, E., & Bitsori, M. When to Think of *Rickettsia*. *Pediatr. Infect. Dis. J.*, 2019; 38: S20-S23. DOI: 10.1097/INF.0000000000002320. PMID: 31205239.
- [16] Luce-Fedrow, A., Mullins, K., Kostik, A. P., St. John, H. K., Jiang, J., & Richards, A. L. Strategies for Detecting Rickettsiae and Diagnosing Rickettsial Diseases. *Future Microbiol.*, 2015; 10: 537-564. DOI: 10.2217/fmb.14.141
- [17] Biggs, H. M., Behraves, C. B., Bradley, K. K. *et al.* Diagnosis and Management of Tickborne Rickettsial Diseases: Rocky Mountain Spotted Fever and Other Spotted Fever Group Rickettsioses, Ehrlichioses, and Anaplasmosis-United States. *mmwr Recomm. Rep.*, 2016; 65: 1-44. DOI: 10.15585/mmwr.rr6502a1.
- [18] Dugar, S., Choudhary, C., & Duggal, A. Sepsis and Septic Shock: Guideline-based Management. *Clin. Clin. J. Med.*, 2020; 87: 53-64. DOI: 10.3949/ccjm.87a.18143.